Aus der Orthopädischen Universitätsklinik „Friedrichsheim“
Frankfurt a. M.

(Direktor: Professor Dr. G. Hohmann)

Über angeborene Schulterluxationen

(2 Fälle)

Inaugural-Dissertation

zur Erlangung der medizinischen Doktorwürde
an der Johann-Wolfgang-Goethe-Universität
Frankfurt/Main

vorgelegt von

Bernhard Drescher
aus Kirn

Tag der Promotion: 24. 6. 1938

Druck: Lengericher Handelsdruckerei, Lengerich i. W.

Dekan: Professor Dr. Schmieden
Referent: Professor Dr. Hohmann
Korreferent: Professor Dr. Claussen

R. UNIV.
BIBLIOTHEEK
LEIDEN

Gedruckt mit Genehmigung der medizinischen Fakultät
der Johann-Wolfgang-Goethe-Universität Frankfurt/Main

Trotzdem die angeborenen Schulterluxationen schon seit Hippokrates bekannt sind, so blieb doch die Frage, welche Einflüsse dieselben verursachten, im wesentlichen unbeantwortet. Erst in der Neuzeit ging man dazu über, auf die Ätiologie dieser Krankheit näher einzugehen und es entstanden verschiedene Theorien über ihre mutmaßliche Entstehung, auf die ich später noch eingehen werde. Allein man muß sagen, daß auch heute noch eine allgemein befriedigende Erklärung nicht gefunden ist.

Was zunächst das Vorkommen der congenitalen Schulterluxationen betrifft, so sind viele in der Literatur als angeborene Schulterluxationen veröffentlichten Fälle bei kritischer Betrachtung eigentlich keine congenitalen Fälle, sondern sind intra- oder post partum als Folge einer Geburtslähmung entstanden. So hat Valentin nach einer kritischen Durchsicht der gesamten Weltliteratur festgestellt, daß höchstens 24 Fälle mit Recht den Namen congenitale Schulterluxation oder besser angeborene Schultermißbildung tragen. Nur solche Fälle sind als wirklich congenital zu bezeichnen, die pränatal, intrauterin während der Entwicklung des Embryos ohne nachweisbare Schädigung von äußeren Einwirkungen, entstanden sind. Alle anderen Fälle bezeichnet man besser als willkürliche, habituelle oder Pendel- oder auch als natale, intra- bzw. post partum entstandene paralytische Luxationen. Bei den Erstgenannten erfolgt zwar auch die Luxation nach hinten, wie bei den meisten der wirklich congenitalen Schulterluxationen, die Ursache der Entstehung könnte also die gleiche sein; bestärkt werden wir in dieser Ansicht dadurch, daß Jüngling einen Fall von habitueller Schulterluxation bei Zwillingen veröffentlichte, Valentin stellte dasselbe bei Vater und Sohn fest.

Im folgenden seien die wichtigsten Theorien über die Entstehung der congenitalen Schulterluxation in kurzer Übersicht zusammengefaßt.

Als Beweis für die congenitale Entstehung glaubte Ranzi die Doppelseitigkeit, das Fehlen eines Traumas und familiäres Auftreten ansehen zu müssen. Er warf die Frage auf, ob das Leiden nicht durch eine Erkrankung des Nervensystems verursacht sein könne und dachte dabei an die Syringomyelie. Doch ist dies vollkommen auszuschließen, da ja jegliche trophische Störungen fehlen und auch die Bewegungsmöglichkeiten bei den congenitalen Luxationen in sehr vielen Fällen garnicht so sehr eingeschränkt sind. Weiterhin hat man bei den Luxationen oft doppelseitiges Auftreten beobachtet, wie auch weiter unten in einem der angeführten Fälle, während das bei der Syringomyelie fast nie der Fall ist. Diese ätiologische Annahme ist also vollkommen auszuschließen, wie auch Ranzi selbst schon auf ihre Unwahrscheinlichkeit hindeutet.

Ebert hat einen Fall beschrieben, bei dem er annimmt, daß der Foetus in der ersten Entwicklungszeit durch amniotische Verwachsungen in eine Körperstellung gezwungen wurde, die bei seinem weiteren Wachstum durch Raummangel die Mißbildung entstehen ließ. Als Beweis dafür gibt er die lange, über der Wirbelsäule verlaufende Narbe an, die er als Residuum einer Verwachsung des Körpers mit dem Amnion auffaßt. Die Mutter soll angeblich nie Kindsbewegungen gespürt haben, was auf eine fixe Stellung des Foetus im Uterus hinweist. Diese Ansicht Eberts könnte wohl richtig sein, aber sie ließe sich auch nur auf jenen betreffenden Fall anwenden, denn bei allen andern Luxationen konnten keine derartigen residuellen Narben festgestellt werden.

Ganz allgemein faßt Schreger den Begriff der angeborenen Deformität dahingehend zusammen, daß die sogenannten angeborenen Fehler nicht von einer krankhaften Umänderung der bestehenden normalen Teile ausgehen, sondern als Folgen einer mangelhaften Urbildung oder gehemmten Entwicklung

und fortschreitenden Metamorphose aufzufassen sind. Wir könnten also nur von einer congenitalen Luxation sprechen, wenn sie von einer fehlerhaften Keimanlage ausgegangen wäre. Bei der congenitalen Hüftgelenksluxation ist dies bekanntlich der Fall, bei der Schulterluxation dagegen noch nicht nachgewiesen.

In einer neueren Arbeit faßt Maahs die Möglichkeit mechanischer Entstehungsweise ins Auge. Er hält die große Mehrzahl der angeborenen Luxationen für echte intrauterine Belastungsdeformitäten, entstanden als Auswirkungen mechanischer Wachstumswiderstände. Er erklärt dies sich so, daß die physiologischen Ausbreitungstriebe trotz dieser Widerstände nicht zum Stillstand kommen, vielmehr sowohl das vegetative Wachstum, als auch die Aufbauprozesse ihren ununterbrochenen Fortgang nehmen und lediglich deren räumliche Progression gehemmt wird. Auf diese Weise werden die physiologischen Wachstumstriebe in eine fehlerhafte Richtung gedrängt. Auch diese Auffassung kann in causaler Hinsicht nicht befriedigen, da sie die Vererbungsweise der Deformität, sowie das doppelseitige Auftreten nicht erklärt. Trotzdem sind verschiedene Autoren ähnlicher Ansicht, so u. a. Frosch, der die Deformität auch als eine intrauterine Belastungsdeformität auffaßt und noch auf eine eventuelle primäre Muskelschädigung hinweist.

Eine andere Ansicht dagegen ist die von Zander. Er wies nach, daß gelegentlich Falten im Amnion genau symmetrisch auftreten und auf die gleichen Stellen der Gliedmaßen einwirken können. Auf diese Weise stellen sich den vorwachsenden Extremitäten Hindernisse entgegen, welche die Wachstumsintensität in andere Bahnen lenken. In einer Hinsicht könnte diese Theorie Zanders viel Befriedigendes bieten, nämlich in der Erklärung für das doppelseitige Auftreten der cong. Schulterluxation.

Bei einem Rückblick auf diese Theorien, die alle an Hand einzelner Fälle aufgestellt worden sind, kann keiner eine gewisse Berechtigung abgesprochen werden, doch nähert man

sich neuerdings immer mehr der Ansicht, daß es sich doch wohl um eine Aplasie der Pfanne oder des Kopfes oder aber auch beider zusammen handelt, wie auch Hohmann diesen Standpunkt vertritt. Bei der congenitalen Hüftluxation ist dies ja bereits nachgewiesen, warum sollte es analog dazu bei der cong. Schulterluxation nicht ebenso sein, da doch beide Gelenke sowohl in ihrem anatomischen Aufbau und physiologischen Verhalten als auch in ihren klinischen Erscheinungen so vieles gemeinsam haben. Daß das Leiden angeboren sein kann, dürfte heute wohl einwandfrei feststehen, wie auch Greig ausdrücklich betont, daß jene Fälle von doppelseitigem Auftreten und familiärem Vorkommen jeden Zweifel an der tatsächlichen Existenz des Krankheitsbildes ausschließen. Was nun die erbliche Bedingtheit betrifft, so erkennt das Gesetz vom 14. Juli 33 hinsichtlich der Mißbildungen manche Erbleiden als generell erbbedingt an, bei anderen wieder bedarf es des Erbbeweises im einzelnen Fall. Zu letzterem wird wohl auch die congenitale Schulterluxation zu rechnen sein, denn die allzu geringe Anzahl der in der Literatur veröffentlichten Fälle, bei denen familienanamnestisch fast garnichts berichtet wird, läßt vorläufig noch keinen Schluß auf die Vererbungsweise zu. Wohl hat Valentin in einer Familie bei 3 Geschwistern das Leiden festgestellt, doch konnten hinsichtlich der Familienanamnese keine näheren Angaben gemacht werden, da die Eltern allzu früh verstarben.

Manche Fälle zeigen eine Kombination mit anderen congenitalen Mißbildungen. So berichtet Zander von einem Fall mit gleichzeitig vorhandenem Schulterblatthochstand. Auch bei einem der an späterer Stelle beschriebenen Fälle zeigen die Schulterblätter eine Fehlstellung. Die Sprengelsche Deformität scheint überhaupt sehr oft mit der Schulterluxation verbunden zu sein, denn auch bei einem der von Ebert veröffentlichten Fälle ist sie vorhanden, kombiniert mit angeborenem Schiefhals, Skoliose und einer Kontraktur der Zehen.

Bei Betrachtung der pathologischen Veränderungen von Pfanne und Kopf fällt auf, daß genau wie bei der congenitalen

Hüftluxation alle Übergänge von den schwersten Anomalien bis zu den geringsten Formabweichungen festgestellt worden sind. Während in den ersten Lebensjahren die Umgestaltungen vielfach noch geringfügiger Natur sind, sind diese in den späteren Jahren meist umso schwerer und ausgeprägter. So fand Smith bei eine Sektion kaum eine Spur der Gelenkpfanne an der normalen Stelle, wohlgestaltet befand sie sich aber an der unteren Fläche des Rabenschnabelfortsatzes, so daß zwischen diesem und der Pfanne kein eigentlicher Zwischenraum vorhanden war. Ähnlich zeigt der Zandersche Fall völliges Fehlen der Pfanne an normaler Stelle und dafür Bildung einer Nearthrose zwischen Akromion und Processus coracoideus. Auch bei dem von Hohmann beschriebenen Fall ist eine Pfanne nicht sichtbar, obwohl der Kopf in normaler Pfannenhöhe steht. Dagegen berichtet Frosch von einem Krankheitsbild, bei dem die Pfanne an normaler Stelle sich befand und nur ganz geringfügige Veränderungen in Form von unscharfer Begrenzung aufwies. Sie war auf ihrer früheren tellerförmigen Stufe stehen geblieben. Der Humeruskopf ist in vielen Fällen nicht wie normal halbkugelig, sondern mehr konisch zuckerhutförmig gestaltet. Doch sind die Veränderungen an ihm meist nicht so ausgeprägt wie an der Pfanne. Eine ganz eigentümliche Beschaffenheit beschreibt Smith: Die Längsachse des oval geformten Caput humeri fiel mit der des Schaftes in einer Linie zusammen, während sie doch normal einen Winkel von 130° bilden sollen. Außerdem befand sich zwischen Tuberculum maius und dem Rande des Caput humeri, der die Grenze der Knorpelbekleidung bildet, eine breite untiefe Grube.

Bei der Diagnosestellung ist zunächst darauf zu achten, daß eine während der Geburt erfolgte Luxation oder traumatische Epiphysenlösung auszuschließen ist. In den meisten Fällen steht der Oberarmkopf bei der Luxation nach vorn unter dem Processus coracoideus, während er sich bei der Luxation nach hinten unter dem Akromion oder aber unter der Spina scapulae findet. Diese Unterscheidungen lassen sich meist schon durch äußere Anschauungen machen, wenn

man nach Veränderungen der Konturen der Schulter sucht. Der extraartikuläre Kopf zeigt sich dabei durch eine Vorwölbung an den entsprechenden Punkten, während sein Fehlen an normaler Stelle sich durch eine Abflachung kundgibt. Auch die Achsenrichtung des Oberarmes, die bei ihrer Verlängerung das Gelenk nicht trifft, läßt sich zur Diagnose verwerten. Andrerseits sind aber auch Fälle beschrieben worden, bei denen sich sowohl der Kopf als auch die Pfanne an normaler Stelle vorfanden und ersterer bei Bewegungen erst nach vorn bzw. nach hinten abglitt. Durch das Fehlen einer Krepitation, einer abnormen Beweglichkeit, sowie eines circumscripten Bruchschmerzes sucht man palpatorisch eine Kontinuitätstrennung am Oberarmknochen auszuschließen. Was nun die Bewegungsmöglichkeiten des Armes betrifft, so ist hier bei den einzelnen Fällen keine einheitliche Linie vorhanden, bei manchen Fällen ist überhaupt keine Bewegungseinschränkung zu verzeichnen, so daß die Luxation erst durch einen Zufall entdeckt wurde, bei anderen wieder ist sie so stark, daß Bewegungen nur in ganz geringen Graden ausgeführt werden können, weil der Kopf bei seinem Rotieren sehr bald eine knöcherne Hemmung findet. Im Verlaufe des Wachstums tritt oft noch eine weitere Störung hinzu, eine starke Verkrümmung des Akromions nach unten, so daß die gesamte Schulter nicht die normale Wölbung aufweist, sondern schräg abfällt und verkürzt erscheint. Auch das Wachstum des Armes leidet, er bleibt meist kürzer. Was nun das Verhalten der Muskulatur betrifft, so sind auch hier die verschiedensten Abweichungen zu verzeichnen. Es ist selbstverständlich, daß bei einer eingeschränkten oder gar aufgehobenen Bewegungsmöglichkeit auch die dazugehörigen Muskeln infolge ihrer Inaktivität eine gewisse Atrophie erkennen lassen.

Alle diese klinischen Erscheinungen können lediglich Hilfsmittel in der Erkennung des Krankheitsbildes sein, erst eine sorgfältige, genau erhobene Anamnese, vor allem über den Geburtsverlauf, sowie letzten Endes der Röntgenbefund können die Diagnose „angeborene Schulterluxation“ sicherstellen. In

freundlicher Weise haben mir der Direktor der Orthopädischen Universitätsklinik, Herr Professor Dr. G. Hohmann, sowie sein früherer Assistent, Herr Dr. Hoffmann, jetziger Leiter der Chirurgisch-Orthopädischen Klinik, Alfred Erich-Heim, Wiesbaden, 2 Fälle dieses Leidens zur Untersuchung und Beurteilung zur Verfügung gestellt, wofür ich ihnen an dieser Stelle nochmals herzlichsten Dank ausspreche.

Fall 1: Es handelt sich um ein 12jähriges, hochaufgeschossenes und noch in der Entwicklung befindliches Mädchen, das sich seiner Mißbildung nie bewußt war; auch den Eltern ist nichts besonderes aufgefallen. Erst eine Gymnastiklehrerin beobachtete die Einschränkung der Bewegungsmöglichkeiten in beiden Schultergelenken und brachte sie zur Klinik.

Inspektion des übrigen äußeren Körpers sowie der Befund der inneren Organe boten nichts besonderes. Sämtliche Gelenke außer Schultergelenken waren aktiv und passiv frei beweglich.

Untersuchungsbefund an den Schultergelenken:

Die vertikale Hebung der Arme gelingt kaum, dagegen ist Heben mit Schulterblatt bis 50° über den rechten Winkel möglich. Es ist eine gewisse Fixierung vorhanden, die Arme können nicht völlig gestreckt werden. Die Abduktion ohne Mitgehen des Schulterblatts gelingt nicht bis zur Horizontalen, die Arme bleiben infolge einer Knochenhemmung unterhalb derselben stehen. Die Palpation des Deltamuskels ergibt eine äußerst starke Atrophie, besonders in seinen zum Akromion ziehenden mittleren Teilen. Ähnlich verhält es sich mit dem Trapezius, es sind nur dünne Stränge fühlbar. Doch fühlt man ihn sich kräftiger zusammenziehen, wenn die Patientin den Schultergürtel hebt. Vor- und Rückwärtsbewegungen der Schulterblätter, bzw. des Schultergürtels sind im ganzen ungestört möglich. Bei der Anteversion geht die Scapula stark mit, der Kopf ist dann von rückwärts her gut abzutasten. Ein- und Auswärtsrotation im Schultergelenk sind beide frei, unter

Knacken im Gelenk. Die beiden großen Brustmuskeln sind kräftig entwickelt, dagegen treten die beiden langen Muskeln des Oberarmes, Biceps und Triceps plastisch nicht sonderlich hervor, sie zeigen eine deutliche Atrophie, wie überhaupt die gesamte Schultergürtelmuskulatur im Verhältnis zur übrigen Körpermuskulatur schon rein äußerlich eine starke Unterentwicklung aufweist.

Maße:

Größter Umfang des Oberarmes:	beiderseits 22 cm
Größter Umfang des Unterarmes:	beiderseits 21 cm
Länge Olecranon — Akromion:	beiderseits 35 cm
Länge Olecranon — Processus styloides radii:	beiderseits 25 cm
Ganze Armlänge:	beiderseits 71 cm
Körperlänge:	167 cm
Brustumfang:	76—80 cm

Röntgenbefund: Aufnahme beider Schultergelenke in hängender und Abductionsstellung:

Beiderseits sind die Oberarmköpfe etwas deformiert und nach medial zu ausgezogen. Die Pfannen befinden sich an normaler Stelle. Sie sind sehr flach, außerordentlich breit, höckrig begrenzt und von leicht verdichteter Struktur. Die Schulterblätter sind bei der Hängestellung der Arme etwas nach oben gedreht, dadurch zeigen die Schlüsselbeine einen verhältnismäßig stark nach seitlich aufwärts gerichteten Verlauf. In Abduktionsstellung sind die Schulterblätter hochgradig nach oben gezogen, obwohl die Arme noch nicht ganz horizontal abduciert liegen. Das Akromion zeigt beiderseits eine starke Abwärtskrümmung. Beim Übereinanderlegen der beiden Aufnahmen kann man feststellen, daß der Bewegungsausschlag in den Schultergelenken etwa 60° beträgt.

Anamnese: Die Eltern sind über mittelgroß, angeblich gesund und zeigen keinerlei leibliche Mißbildungen. Die Mutter erklärt, daß die Schwangerschaft bezüglich des beschriebenen

Falles ohne jegliche Störung verlief. Spontangeburt. Die Patientin ist erstes von 2 Kindern. Außer Kinderkrankheiten hat sie keine ernsteren Krankheiten durchgemacht. *Der Bruder der Patientin litt an einer doppelseitigen congenitalen Hüftgelenksluxation.* Der Großvater mütterlicherseits soll eine Mißbildung an der Hand gehabt haben, doch war näheres darüber nicht zu ermitteln.

Fall 2: Ein für sein Alter nicht sehr großer und kräftiger 12jähriger Junge wird wegen angeblicher Geburtslähmung der Klinik überwiesen. An den inneren Organen lassen sich außer am Herzen, an dem ein systolisches Geräusch zu hören ist, keine wesentlichen Störungen feststellen. Die Muskulatur ist im Ganzen etwas schwach und schlaff, doch lassen sich keinerlei Lähmungen nachweisen. Sämtliche Gelenke mit Ausnahme des rechten Schulter- und Ellbogengelenks sind aktiv und passiv frei beweglich.

Befund am rechten Schultergelenk: Die Hochhebung des Armes ist schon gegen geringen Widerstand unmöglich, es scheint hierbei der Humeruskopf nach hinten zu luxieren. Die Außenrotation ist stark eingeschränkt, etwa um 50—60°, während die Innenrotation ungestört möglich ist, der Kopf ist dann hinten gut zu fühlen. Auch die Anteversion ist ziemlich frei, dagegen ist Rückwärtshebung wieder stark behindert. Die gesamte Schultergürtelmuskulatur ist gegenüber der linken Seite in ihrem Volumen etwas vermindert, die Portio spinalis des Deltoideus scheint hinten fast vollkommen zu fehlen. (Bei der späteren Operation ergab sich eine äußerst starke Atrophie des hinteren Teiles des Deltamuskels). Biceps und Triceps sind nicht besonders gut entwickelt, zeigen aber gegenüber der linken Seite vollkommen normale Verhältnisse. Auch der vordere Teil des Deltoideus sowie der große Brustmuskel weisen im Vergleich zu links kaum nachweisbare Veränderungen auf. Die ganze Armlänge scheint etwas verkürzt. Die Streckung im Ellbogengelenk ist um etwa 10° behindert, sonst aber ist dieses Gelenk aktiv und passiv frei beweglich.

Maße:

Armlänge bei hängendem Arm:

	re.	li.
Akromion — Mittelfingerspitze:	47 cm	48 cm
Oberarmumfang:	16 cm	16 cm
Unterarmumfang:	16¼ cm	17 cm
Länge Akromion-Olekranon:	22 cm	22 cm
Länge Olekranon-Processus styloides radii:	17 cm	17 cm
Körperlänge:	123 cm	
Brustumfang:	57—63 cm	

Röntgenaufnahme beider Schultern in 2 Ebenen:

Links bestehen normale Verhältnisse. Rechts ist der Oberarmkopf deformiert, er zeigt nicht die normale halbkugelförmige Rundung wie links. Die Pfanne sieht sehr stark abgeflacht aus, insbesondere scheint überhaupt kein hinterer Pfannenrand vorhanden zu sein. Auf der Aufnahme von vorn erscheint der Kopf etwas nach hinten abgewichen, während er auf der Aufnahme von oben vollkommen nach hinten luxiert ist.

Anamnese: Aus der Vorgeschichte ist zu bemerken, daß die Gravidität ohne jegliche Störung verlief, insbesondere ein Trauma wird negiert. Der Geburtsverlauf soll ein vollkommen normaler gewesen sein. Der Junge hat außer den üblichen Kinderkrankheiten keine ernstlichere Krankheit durchgemacht. Irgendwelche Mißbildungen in der Familie sind angeblich nicht vorhanden.

Zur Therapie der congenitalen Schulterluxation ist das Vorgehen Hohmanns hervorzuheben. Er wandte das Edensche Verfahren, der Bildung einer knöchernen Hemmung an, nur mit dem Unterschiede, daß er nicht wie Eden das Gelenk von vorn, sondern von hinten anging. Die Operation bestand in der Schaffung einer knöchernen Hemmung an der Rückseite des Gelenks durch Einpflanzung eines Tibiaspans, um das Abgleiten des Kopfes nach hinten zu verhüten. Zu diesem Zweck wurde ein bogenförmiger Schnitt von etwas unterhalb

des Akromions bis zur Mitte des axillaren Randes der Scapula gelegt, die Pars spinalis des Deltamuskels lateralwärts gedrängt, Infraspinatus noch oben, Teres maior nach unten verzogen und auf diese Weise die hintere Gelenkkapsel freigelegt. Nach ihrer Eröffnung wurde ein 5—6 cm langer zugespitzter Span aus der Tibia in ein vorgeschlagenes Loch am hinteren Pfannenrande in die Basis der Pfanne ungefähr in frontaler Richtung eingetrieben. Darauf wurde die Kapsel über dieser knöchernen Hemmung fest mit Seide vernäht. Weiter wurden die auseinandergezogenen Muskeln als hintere Wand miteinander vereinigt. Die Operation wurde in Abduktionsstellung des Armes ausgeführt und in dieser Stellung auch ein Brustarmgips einschließlich Vorderarm angelegt. Das Verfahren hatte sehr guten Erfolg. Nach bereits 3 Wochen wurde der Vorderarm vom Gipsverband befreit und zur Übung freigegeben. Nach 5 Wochen wurde eine Abduktionsschiene angelegt und mit Heben des Armes begonnen. Weitere 4 Wochen später erfolgte völlige Freigabe des Armes und Nachbehandlung mit Massage und aktiven Bewegungsübungen.

Resultat: Völlige normale Bewegungsmöglichkeit des Armes und Einheilung des Spanes hinter der Mitte des Humeruskopfes in direkter Verbindung mit der Scapula.

Hoffmann führte im Prinzip die gleiche Operation bei seinem Falle aus. Auch er trieb einen Span von 1½ cm Länge dicht hinter dem hinteren Pfannenrande ein und erreichte nach einigen Wochen Gipsverband in Abduktion und Außendrehung, später dann Bewegungsübungen und Massage ebenfalls ein günstiges Resultat.

Zum Schlusse wäre nun noch die Frage zu erläutern, ob beide Fälle für die Sterilisation geeignet sind. Ganz allgemein gesagt, halte ich die congenitalen Schulterluxationen nicht für schwere erbliche körperliche Mißbildungen im Sinn des Gesetzes vom 14. Juli 1933, wenn sie im einzelnen Fall allein auftreten und nicht mit anderen Mißbildungen kombiniert sind, ferner wenn in der Familie keine weiteren Mißbildungen zu

verzeichnen sind. Bei dem ersten der oben aufgeführten Fälle litt der Bruder der Patientin an einer congenitalen Hüftluxation. Trotzdem die Patientin keinerlei Beschwerden äußerte und sich in der Gebrauchsfähigkeit ihrer Arme nicht behindert fühlte, ja daß die Entdeckung ihrer Mißbildung einem Zufall zu verdanken war, muß die Frage der Sterilisation letzten Endes doch dem Erbgesundheitsamt überlassen bleiben. Was nun den zweiten Fall betrifft, so würde ich die Sterilisation verneinen, da in der Familie weiter keine Mißbildungen zu verzeichnen sind und auch das Resultat nach der Operation als ein günstiges zu bezeichnen ist, so daß der Junge nun seinen rechten Arm ganz normal gebrauchen kann.

Es sei mir nun noch an dieser Stelle gestattet, meinem hochverehrten Lehrer, Herrn Prof. Dr. Hohmann, für die freundliche Überlassung dieses Themas und seine gütigen Ratschläge meinen aufrichtigsten Dank auszusprechen.

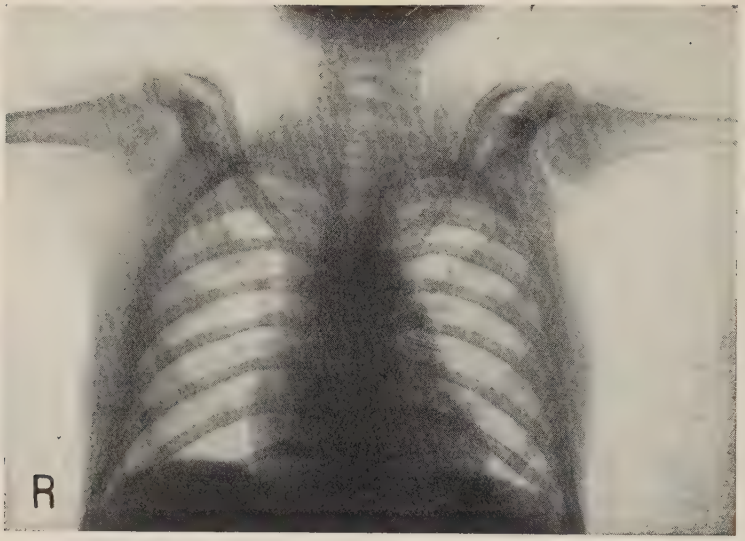

Abb. 1 zu Fall 1.

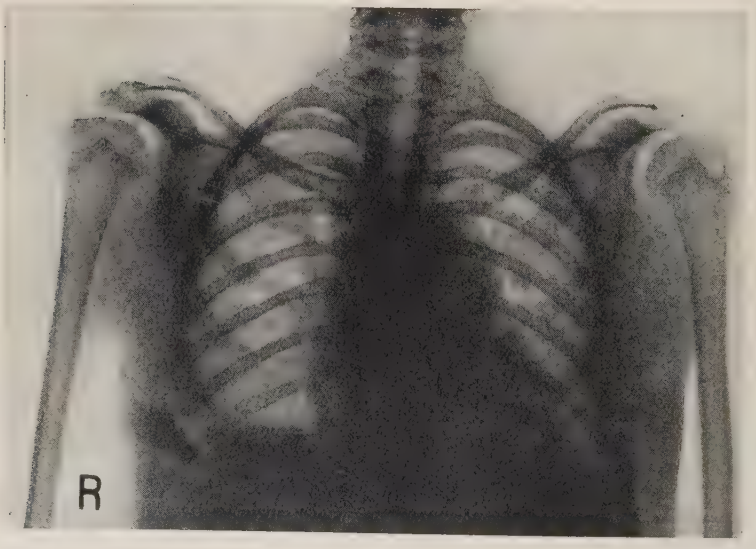

Abb. 2 zu Fall 1.

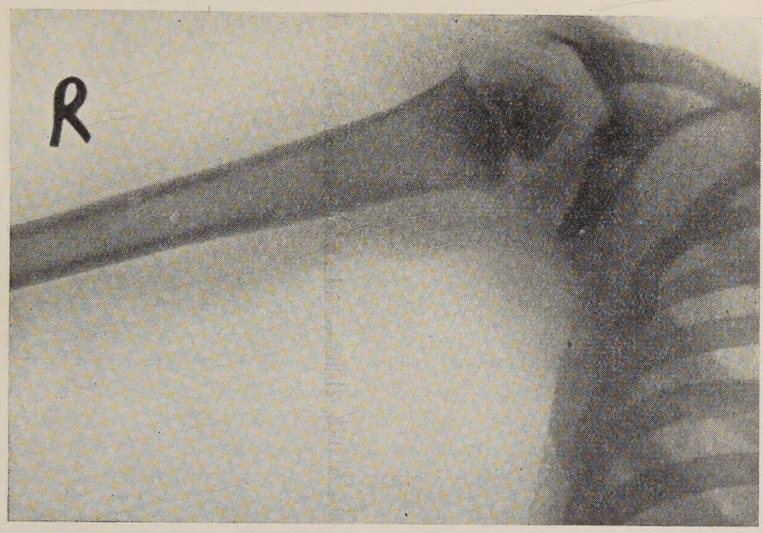

Abb. 1 zu Fall 2.

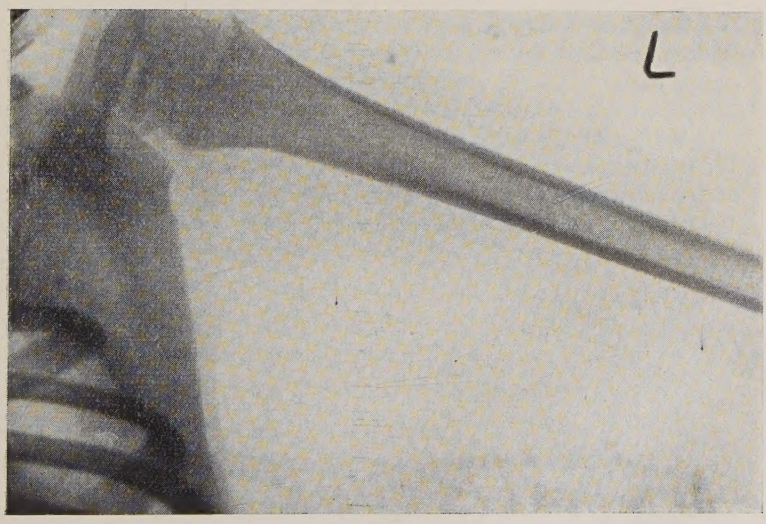

Abb. 2 zu Fall 2.

Litératurverzeichnis.

Sieglbauer: Lehrbuch der normalen Anatomie des Menschen, Verlag Urban und Schwarzenberg, Berlin und Wien, 1927.

Fick: Anatomie der Gelenke 3, Verlag Gustav Fischer, Jena, 1910.

Lange: Lehrbuch der Orthopädie, Verlag Gustav Fischer, Jena, 1928.

von Verschuer: Erbpathologie, Verlag Theodor Steinkopf, Dresden und Leipzig, 1937.

Hohmann: Zur Behandlung der angeborenen Luxation des Schultergelenks. Sonderdruck aus „der Chirurg", 5. Jahrgang, 1933, Heft 2.

Valentin: Die kongenitale Schulterluxation, Ztschrft. f. Orthopädische Chirurgie, Bd. 55.

Wolff: Über einen Fall von congenitaler Schulterluxation, Ztschrft. f. Orthopädische Chirurgie, Bd. 51.

Zander: Ein Fall von kongen. Luxation des Humerus, Ztschrft. f. Orthopädische Chirurgie, Bd. 20.

Ebert: Über Luxatio humeri congenita, Archiv f. Orthopädie, Bd. 13.

Frosch: Die angeborene Schultersubluxation, Archiv f. Orthopädie, Bd. 24.

Valentin: Zur Kenntnis der Geburtslähmung und der dabei beobachteten Knochenaffektionen, Archiv f. Orthopädie, Bd. 19.

Mennig: Ein Fall von Luxatio humeri retroglenoidalis congenita in Verbindung mit Torticollis der selben Seite. In.-Diss. Freiburg 1896.

Ranzi: Ein Fall von doppelseitiger kongenitaler Schulterluxation nach rückwärts. Fortschritt auf dem Gebiete der Röntgenstrahlen, 1903, Bd. 7.

Ebert: Über Luxatio humeri congenita, In.-Diss. Würzburg 1914.

Lebenslauf.

Ich, Bernhard Drescher wurde am 21. Oktober 1908 als Sohn des Schiefergrubenbesitzers Carl Drescher und seiner Ehefrau Gertrud, geb. Rottmann zu Kirn an der Nahe geboren. Meine Schuljahre verbrachte ich auf dem Realprogymnasium in Kirn, später auf der Oberrealschule in Idar-Oberstein und bestand dort die Reifeprüfung am 19. März 1930. Einem inneren Wunsche folgend, begann ich nun das Studium der Medizin an den Universitäten Freiburg und München. Nach einer kurzen Unterbrechung des Studiums bestand ich im Frühjahr 1935 die ärztliche Vorprüfung an der Universität Frankfurt/Main. Dort absolvierte ich auch meine klinischen Semester. Die ärztliche Staatsprüfung machte ich am 27. November 1937. Seit dieser Zeit bin ich als Medizinalpraktikant an der Medizinischen Poliklinik tätig. Am 12. Dezember 1938 erhielt ich meine Approbation.